

Notfall Rettungsmed 2018 · 21:695–696
<https://doi.org/10.1007/s10049-018-0461-4>
 Online publiziert: 23. Mai 2018
 © Der/die Autor(en) 2018

Geben Sie bitte für jeden Autor eine Affiliation an

Bitte verfassen Sie Ihren Artikel für "Der interessante Fall" nach diesem Musterbeitrag. Orientieren Sie sich bitte an der **Strukturierung** und dem Verhältnis zwischen Fallvorstellung und Diskussion.

- maximal 6.000 Zeichen inkl. Leerzeichen

Stefan Hatzl¹ · Philipp Kreuzer² · Philipp

¹ Abteilung für Hämatologie, Universitätsklinik für Innere Medizin, Medizinische Universität Graz, Graz, Österreich

² Abteilung für Notfallmedizin, Universitätsklinik für Innere Medizin, Medizinische Universität Graz, Graz, Österreich

³ Abteilung für Angiologie, Universitätsklinik für Innere Medizin, Medizinische Universität Graz, Graz, Österreich

Bitte gestalten Sie einen kurzen und *knackigen* Titel

Spannungshydropneumothorax nach Lungenbiopsie

Anamnese

Ein 74-jähriger Mann wurde in der Notaufnahme mit Fieber (38,6°C), Hämoptysen, hypotonem Blutdruck (92/63 mm Hg), Tachykardie und Tachypnoe vorgestellt. Bei dem Patienten war 5 Tage zuvor eine transbronchiale Lungenbiopsie aufgrund von mehreren, kavernen Lungenrundherden im rechten, unteren Lungenlappen durchgeführt worden.

Untersuchung

Bei der Auskultation konnten rechtsseitig verminderte Atemgeräusche festgestellt

werden, zudem hörte man einen hyperesonanten Klopfschall. Die periphere Haut war zyanotisch verfärbt, mit einer verlängerten Rekapillarisationszeit.

Diagnostik

Im Labor zeigten sich eine Leukozytose ($27,44 \cdot 10^9/l$) sowie ein erhöhtes CRP (325 mg/l). In der Röntgenuntersuchung des Thorax wurde ein rechtsseitiger Spannungshydropneumothorax mit Verlagerung des Mediastinums nach links und einem Flüssigkeitsniveau auf Höhe der rechten, dritten Rippe festgestellt (Abb. 1).

Therapie und Verlauf

Da sich die Schocksymptomatik des Patienten verschlechterte und er einen abrupten Sauerstoffsättigungsabfall erlitt, erfolgte die notfallmäßige Punktion des rechten Hemithorax mittels einer großlumigen Kanüle (14 Gauge) mit anschließender Platzierung einer Thoraxsaugdrainage. Dadurch besserte sich die hämodynamische Instabilität des Patienten. Über die Thoraxsaugdrainage entleerten sich mehrere Liter purulenter Flüssigkeit, welche mikrobiologisch untersucht wurde. Eine im Anschluss durchgeführte Computertomographie konnte einen Lungenabszess

Bitte liefern Sie nur 1 (max. 2) Abbildung mit. Achten Sie darauf, dass die Bildrechte bei Ihnen liegen und falls eine Person erkennbar ist, Ihnen die Einwilligung zur Publikation vorliegt

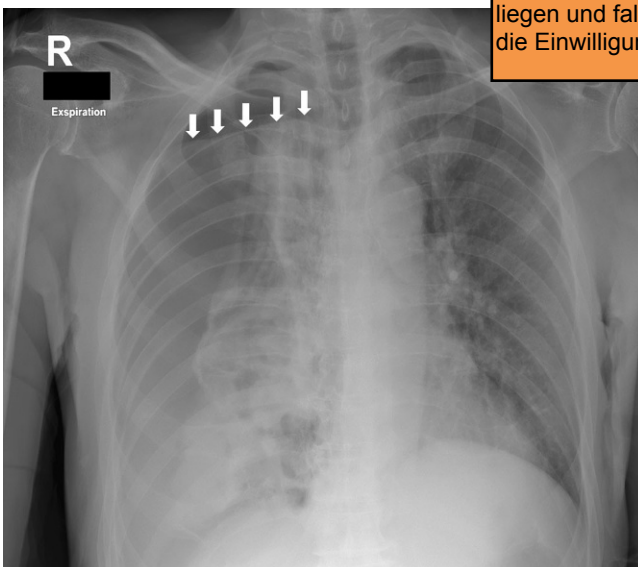


Abb. 1 ▲ Röntgenuntersuchung des Thorax mit Spannungshydropneumothorax der rechten Lunge mit Verlagerung des Mediastinums nach links, zudem Flüssigkeitsniveau des Spannungspneumothorax auf Höhe der rechten dritten Rippe (weiße Pfeile)

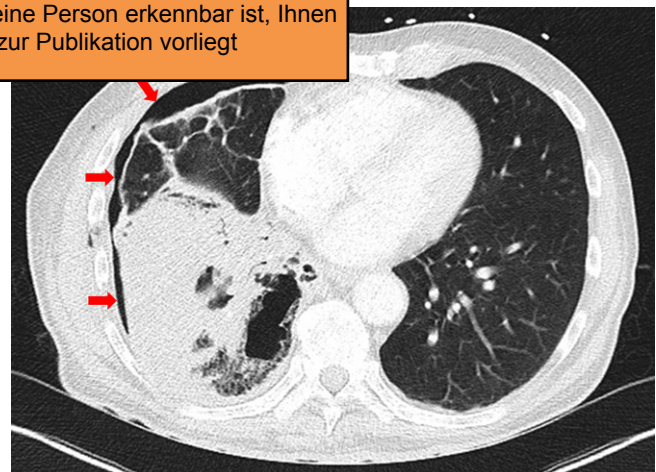


Abb. 2 ▲ Computertomographie des Thorax (transversal) nach Platzieren der Thoraxdrainage: Konsolidierung des rechten, unteren Lungenlappens, welche einem Lungenabszess entspricht, sowie residueller Pneumothorax (rote Pfeile)

Neue /alte Viren - jederzeit brandaktuell

sowie den verbliebenen Pneumothorax nachweisen (Abb. 2). In den Pleurakulturen wurden *Staphylococcus aureus*, *Streptococcus constellatus* und *Prevotella spp.* nachgewiesen, die auch in den histologischen Proben der damaligen transbronchialen Biopsie nachweisbar waren.

Nach Einleitung einer antibiotischen Therapie mit Piperacillin/Tazobactam, 4,5g 3-mal täglich, kam es zum Rückgang der Entzündungswerte und zur klinischen Besserung des Patienten. Die Thoraxsaugdrainage wurde 1 Woche später entfernt, und der Patient konnte nach 14-tägigem, stationärem Aufenthalt ohne Einschränkung der Atmung entlassen werden.

Diskussion

Die transbronchiale Biopsie ist eine praktikable und sichere Methode in der Diagnostik von Lungenerkrankungen, wobei schwerwiegende Komplikationen wie Blutungen, Herzrhythmusstörungen und Pneumothorax auftreten können. Letzterer tritt abhängig von der bronchoskopischen Durchführungsmethode in etwa 5–8% der Fälle auf wobei nur ein Bruchteil davon therapiewürdig ist [1]. Die wahrscheinlichere Ursache in dem beschriebenen Fall war die Biopsie des vulnerablen, entzündlich veränderten Lungengewebes. Eine weitere Ursache wäre der Lungenabszess, welcher durch die einschmelzenden Prozesse ebenfalls eine Spannungspneumothorax verursachen kann.

Fazit für die Praxis

- Jede postinterventionelle Dyspnoe, hämodynamische Labilität oder neu aufgetretene Hämoptysen sollten weiter abgeklärt werden, da potenziell lebensbedrohliche Komplikationen auch Tage nach einer Lungenbiopsie auftreten können.

Korrespondenzadresse

Dr. P. Jud
Abteilung für Angiologie, Universitätsklinik für Innere Medizin, Medizinische Universität Auenbruggerplatz 15, 8036 Graz, Österreich
philipp.jud@medunigraz.at

Funding. Open access funding provided by Medical University of Graz.

Einhaltung ethischer Richtlinien

Interessenkonflikt. S. Hatzl, P. Kreuzer und P. Jud geben an, dass kein Interessenkonflikt besteht.

Dieser Beitrag beinhaltet keine von den Autoren durchgeführten Studien an Menschen oder Tieren. Alle Patienten, die über Bildmaterial oder anderweitige Angaben innerhalb des Manuskripts zu identifizieren sind, haben hierzu ihre schriftliche Einwilligung gegeben.

Open Access. Dieser Artikel wird unter der Creative Commons Namensnennung 4.0 International Lizenz (<http://creativecommons.org/licenses/by/4.0/deed.de>) veröffentlicht, welche die Nutzung, Vervielfältigung, Bearbeitung, Verbreitung und Wiedergabe in jeglichem Medium und Format erlaubt, sofern Sie den/die ursprünglichen Autor(en) und die Quelle ordnungsgemäß nennen, einen Link zur Creative Commons Lizenz beifügen und angeben, ob Änderungen vorgenommen wurden.

Literatur

1. Eberhardt R, Anantham D, Ernst A et al (2007) Multimodality bronchoscopic diagnosis of peripheral lung lesions: a randomized trial. *Crit Care Med* 35:1763-1768

Gern können Sie Ihrer vollständigen Korrespondenzadresse (inkl. Mailadresse) auch ein Foto oder eine Kurzvita hinzufügen (max 200 Zeichen)

Gern können Sie auf Literatur verweisen. Bitte beachten Sie, dass es maximal 6 Literaturstellen sein können

Bitte fassen Sie in einem kurzen "Fazit für die Praxis" zusammen, was aus dem Fall gelernt werden kann.

de Globalisierung es möglich, dass je in Notambulanzen Niedergelassene mit aus der ganzen Welt In Europa kommt es zu Fällen von Krankheiten, die durch tropische Stechmücken übertragen werden. Viruserkrankungen des Gehirns und der Hirnhäute sind die häufigste Ursache von Meningoenzephalitiden. Sie verursachen weltweit jährlich immer noch etwa 17 Mio. Todesfälle. In *Der Nervenarzt* 12/2018 wird auf die aktuelle Brisanz von „vergessenen“ und (neu)importierten Viren hingewiesen. Gerade bei der Anamnese dürfen diese nicht aus dem Blickfeld geraten, denn nicht nur beim Schlaganfall, sondern auch bei viralen Erkrankungen ist die Zeit bis zur spezialisierten neurologischen Behandlung entscheidend für die Prognose.

- Neurologische Komplikationen bei Infektionen mit (neuen) Enteroviren
- Problem bei Organ-Empfängern: Tollwut und Borna-Virus Enzephalitis
- Gewinner der Globalisierung: Dengueviren und Japanische Enzephalitis Virus

Wenden Sie noch mehr zum Thema?

Med – den maßgeschneiderten Fortgabos von Springer Medizin – hat den Zugriff auf alle Inhalte von Springer Medizin.de. Sie können schnell und komfortabel in den für Sie relevanten Zeitschriften recherchieren und auf alle Inhalte im Volltext zugreifen.

Weitere Infos zu e.Med finden Sie auf springermedizin.de unter „Abos“